

Posición de los incisivos mandibulares en pacientes clase III esquelética, tratados con camuflaje ortodóncico

En el Centro de Estudios Superiores de Ortodoncia. Estudio de caso

Heidi Yamileth Zerpa Aparcedo

Egresada de la maestría de Ortodoncia y ortopedia maxilofacial del Centro de estudios Superiores de Ortodoncia CESO

Dr. Javier Mendoza V.

Profesor del CESO

Dra. Beatriz Gurrola M.

Profesor de metodología de la investigación en el CESO y profesor de tiempo completo titular C en la FES Zaragoza.

Dr. Adán Casasa A.

Profesor de clínica y director del CESO

Resumen

Existen diferentes tipos de maloclusión clase III, algunos se pueden tratar con éxito en las fases iniciales, mientras que otras relaciones esqueléticas se tienen que corregir, ya sea con camuflaje o con una combinación de Ortodoncia y cirugía. En los pacientes tratados con camuflaje las inclinaciones axiales de los incisivos inferiores es un punto importante a considerar, por lo que el objetivo de esta investigación fue determinar los valores cefalométricos de los incisivos mandibulares con respecto a sus bases óseas a través de las radiografías laterales de cráneo en pacientes con diagnóstico de clase III esquelética y tratamiento ortodóncico de camuflaje y quirúrgico clase III, tratados en el periodo 2001-2011, para comparar el grado de inclinación.

Método estudio de tipo transversal, descriptivo, muestra n= 30 pacientes de casos board. Se tomaron los valores angulares de Down para establecer la inclinación de los incisivos, al inicio y final del tratamiento, con respecto a sus bases óseas.

En lo que refiere a los resultados al final del tratamiento se puede observar que los pacientes presentaron un 66.7% de los incisivos retroclinados, el 33.3%

se encontró dentro de la norma cefalométrica, los pacientes tratados con camuflaje fueron 15 de los cuales 12 presentaron incisivos retroclinados y 3 terminaron con los incisivos dentro de la norma cefalométrica. Se concluye que la posición de los incisivos en relación al proceso alveolar, a la base apical, y a la relación entre los incisivos superiores tomando como referencia las cefalometrías son la base del diagnóstico y tratamiento a elegir por lo que los pacientes con discrepancias esqueléticas moderadas pueden ser tratados con camuflaje y aunque sus relaciones intermaxilares no mejoraran, sus relaciones oclusales quedarán funcionalmente aceptables y los incisivos mandibulares quedarán retroclinados con respecto a la norma cefalométrica $90^\circ (\pm 2)$.

Palabras Clave: Tratamiento con camuflaje, Clase III esquelética, Incisivos mandibulares.

Introducción

Profitt señala que la maloclusión clase III puede ser considerada como una deformidad facial, en la cual se caracteriza por un avance anterior mandibular con respecto a la base de cráneo y maxilar. La displasia facial puede ser clasificada en prognatismo mandibular, hipoplasia maxilar o una combinación de ambas, todo esto dependiendo de la relación sagital de la mandíbula y el maxilar superior¹. Es importante distinguir los diferentes tipos de maloclusión clase III, algunos de estos tipos se pueden tratar con éxito en las fases iniciales mediante aparatos miofuncionales, mientras que otras relaciones esqueléticas se tienen que combinar con procedimientos quirúrgicos. Por otro lado, Graber reporta en los estudios de las proporciones faciales de estos pacientes que presentan un perfil cóncavo en mayor o menor grado y su tercio inferior está aumentado o disminuido, según esta anomalía ésta se acompaña de una mordida abierta o sobremordida negativa^{2,3,4,6}. En este sentido, Profitt menciona que el establecimiento de la relación molar de clase III está dada por la combinación entre la diferencia de crecimiento mandibular y el despla-

zamiento anterior de los molares mandibulares, describe que en un crecimiento mandibular precoz se puede presentar una relación de escalón mesial en los molares primarios lo que podría dar lugar a una verdadera relación de clase III⁷. Para Troy, las maloclusiones clase III, a pesar de tener una fuerte base genética, presentan etiología multifactorial, es decir, una interacción de la genética con el ambiente. Para autores como Canut, Major: en pacientes con maloclusión clase III es frecuente encontrar mordidas cruzadas posterior uni o bilaterales secundarias a una desviación de tipo funcional o por la presencia de una posición más baja de la lengua por déficit de avance del segmento anterior maxilar bloqueado por la oclusión de los incisivos mandibulares. Es posible encontrar en este tipo de maloclusiones dos tipos de patrón facial: dolicofacial y braquifacial, ambos con un enfoque diagnóstico y plan de tratamiento diferente. La dirección de crecimiento se puede establecer clínicamente o mediante la cefalometría con el ángulo plano mandibular Frankfort o el eje Y de crecimiento. No se ha podido constatar un biotipo facial predominante entre las clase III, pero lo que sí se ha comprobado es una tendencia braquicefalica en individuos con un incremento mandibular.^{7,4,8}

Los objetivos de un tratamiento ortodóncico están enfocados a la obtención de clase I canina, simetría entre caninos y estabilidad en incisivos, una función gnatólógica apropiada de los dientes posteriores con guía incisiva y una oclusión mutuamente protegida, lo que contribuye a una buena armonía y balance facial. Las referencias cefalométricas ayudan a determinar la posición horizontal y la inclinación incisal, que puede ser medida relacionando el eje de los incisivos superiores e inferiores con sus respectivas bases apicales, es decir, el incisivo superior con silla – nasión (entre 100 y 110 grados), y el incisivo inferior en el plano mandibular (entre 87 y 99 grados). Otras mediciones importantes son las que relacionan la posición de los incisivos con los límites anteriores de sus respectivas bases apicales, el incisivo superior con la línea nasión punto A (4mm y 19 grados), y el incisivo inferior con la línea nasión punto B (4mm y 25 grados), estas mediciones se hacen en milímetros y grados para determinar la posición de los incisivos. En relación al tratamiento de ortodoncia sin extracciones, autores como: Burns, Musich, Martin, Thomas Razmus y Ngan, reportan en un estudio a 30 pacientes de 12 años con desviación de 1 año, con maloclusión clase III, los cuales habían finalizado su tratamiento de ortodoncia, determinan los cambios esqueléticos, dentales y de tejidos blandos, encontraron que la relación intermaxilar sagital (ángulo ANB) no mejoran con el tratamiento de camuflaje, los límites de los incisivos superior e

inferior del movimiento incisal para compensar la clase III esqueléticas fueron 120° a la línea nasión-silla y 80° con el plano mandibular respectivamente. Un aumento mayor en el ángulo de la convexidad, lo que indica la mejora de los perfiles faciales: los cambios significativos dental y de tejidos blandos, se puede esperar en los jóvenes con maloclusiones clase III, encontró cambios significativos en la posición del incisivo superior con respecto a silla nasión y el incisivo superior con respecto al plano biespinal, el cual se retroclina o se compensa con el tratamiento. El incisivo inferior con el plano mandibular también se retroclina luego del tratamiento⁹. Troy encontró que los incisivos superiores después del tratamiento, fueron más inclinados hacia delante, camuflados compensados y los incisivos inferiores más inclinados hacia atrás después del tratamiento¹⁰. Mejia reportó cambios dentales en el incisivo inferior con respecto al plano mandibular, a este respecto menciona que el incisivo queda retroclinado con respecto a la norma cefalométrica.¹¹ Para Sperry col., en sus estudios de las compensaciones dentales en sujetos clase III esquelética tratados con camuflaje, encontraron que los incisivos superiores se adelantaron 5° y los incisivos inferiores se retroclinaron 3.5°, lo que en última instancia, mejora la sobremordida horizontal en 2mm. También señaló que la retroclinación de los incisivos inferiores provoca raíces más prominentes y algunos incisivos pueden llegar a mostrar recesión gingival. Advirtieron que el logro de relaciones dento esqueléticas adecuadas es a veces difícil de establecer en pacientes con discrepancias severas, por lo que el tratamiento de camuflaje debe ser evaluado con mucho cuidado⁴⁰. Según GuLin, los objetivos del camuflaje ortodóncico clase III incluyen el logro de una oclusión aceptable, la función y la estética, reporta de los cambios dentales en los incisivos superiores medidos con respecto al plano SN (Silla-Nasión), los cuales se proclinan 6° y se protruyen 3mm, mientras que los incisivos inferiores medidos con el plano mandibular se retroclinan 6,6° y se retruyen 2mm, lo que genera un cambio en el resalte de la mordida de -3mm a 3,5mm al final del tratamiento.¹³

Por otra parte, respecto a los tejidos blandos, Burns, citado por Graber, encontró solamente cambios significativos en la medida entre nasión de tejidos blandos y el labio inferior. La maloclusión clase III esquelética se caracteriza por una relación clase III molar, en la cual los incisivos mandibulares están colocados labialmente con respecto a los incisivos maxilares. La mayoría de las veces es frecuente encontrar clases III funcionales. En el adulto, el tratamiento consiste en enmascarar el problema o de lo contrario, tratamiento combinado con cirugía.^{2,14}

Tabla 1

VARIABLES INDEPENDIENTES	DEFINICIÓN	OPERACIONALIZACIÓN
Sexo	Se refiere a la división del género humano en dos grupos: mujer o hombre	Masculino =1 Femenino=2
Edad	Término que se utiliza para hacer mención al tiempo que ha vivido un ser vivo	De 18 a 37 años
VARIABLES DEPENDIENTES		
Posición inicial del incisivo inferior con respecto a su base ósea, tomada de la radiografía lateral de cráneo	Ángulo incisivo inferior conplano mandibular con norma 90°+/- 2°)	Grados 1.proclinado 2. retrclinado 3. Norma
Posición final del incisivo inferior con respecto a su base ósea, tomada de la radiografía lateral de cráneo	Ángulo incisivo inferior con plano mandibular con norma 90° +/- 2	Grados 1.proclinado 2. retrclinado 3. Norma
SNA inicial	Posición anteroposterior inicial del maxilar superior con respecto a su base craneal tomada de la radiografía lateral de cráneo con norma 82°	Grados 1.protruido 2. retruido 3. Norma
SNA final	Posición anteroposterior final del maxilar superior con respecto a su base craneal tomada de la radiografía lateral de cráneo con norma 82°	Grados 1.protruido 2. retruido 3. Norma
SNB inicial	Posición anteroposterior inicial de la mandíbula con respecto a su base craneal tomada de la radiografía lateral de cráneo con norma 80°	Grados 1.protruido 2. retruido 3. Norma
SNB final	Posición anteroposterior inicial de la mandíbula con respecto a su base craneal tomada de la radiografía lateral de cráneo con norma 80°	Grados 1.protruido 2. retruido 3. Norma
SND Inicial	Posición anteroposterior inicial de la mandíbula con respecto a su base craneal tomada de la radiografía lateral de cráneo con norma 76°	Grados 1.protruido 2. retruido 3. Norma
SND Final	Posición anteroposterior final de la mandíbula con respecto a su base craneal tomada de la radiografía lateral de cráneo con norma 76°	Grados: 1.protruido 2. retruido 3. Norma
Wits inicial	Relación sagital de los maxilares entre sí, con norma de 1mm en hombres y 0 mm en mujeres DS +/- 2 mm	Mm: 1.clase I 2. clase II 3. clase III
Wits final	Relación sagital de los maxilares entre sí, con norma de 1mm en hombres y 0 mm en mujeres DS +/- 2 mm	Mm: 1.clase I 2. clase II 3. clase III
ANB inicial	Posición anteroposterior final del maxilar y la mandíbula con respecto a su base craneal	Mm: 1.clase I 2. clase II 3. clase III
ANB final	Posición anteroposterior final del maxilar y la mandíbula con respecto a su base craneal	Mm 1.clase I 2. clase II 3. clase III

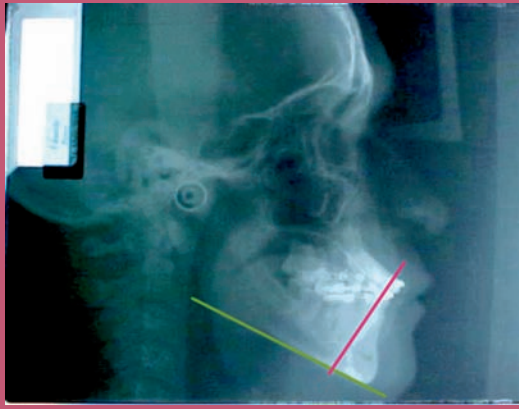


Fig. 1 Ángulo inicio de incisivo inferior a plano mandibular

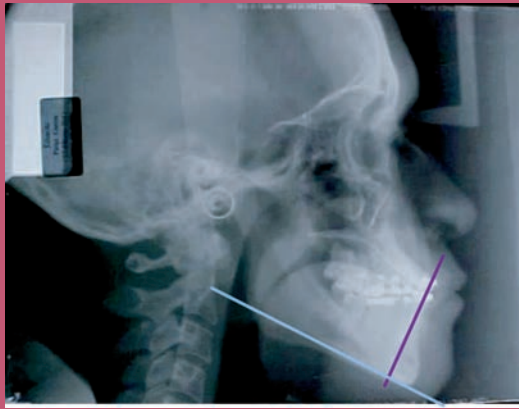

Fig. 2 Ángulo final de incisivo inferior a plano Mandibular

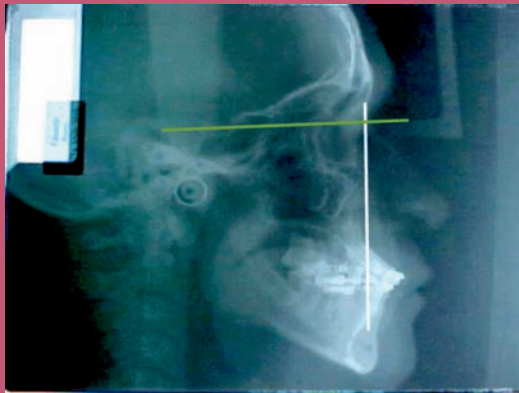

Fig.3 Ángulo Maxilar a base de cráneo inicio (SNA)

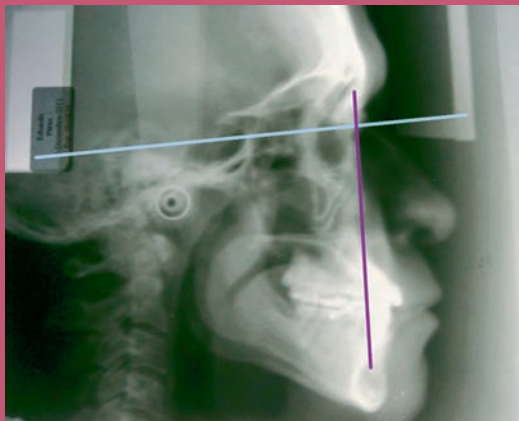


Fig. 4 Ángulo Maxilar a base de cráneo final (SNA)

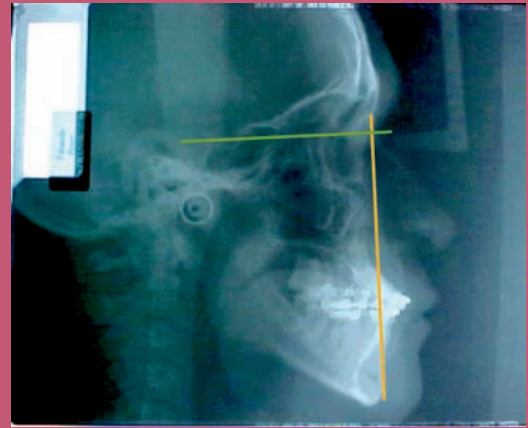

Fig.5 Ángulo Mandíbula a base de cráneo inicio (SNB)

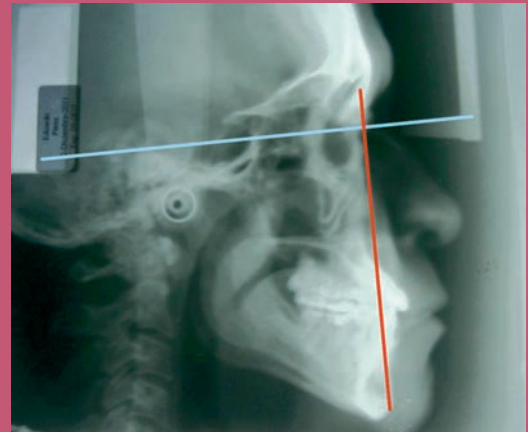

Fig. 6 Ángulo Mandíbula a base de cráneo final (SNB)

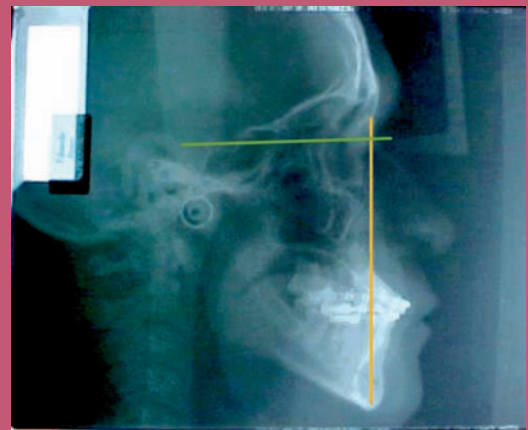

Fig. 7 Ángulo Mandíbula a base de cráneo inicio (SND)

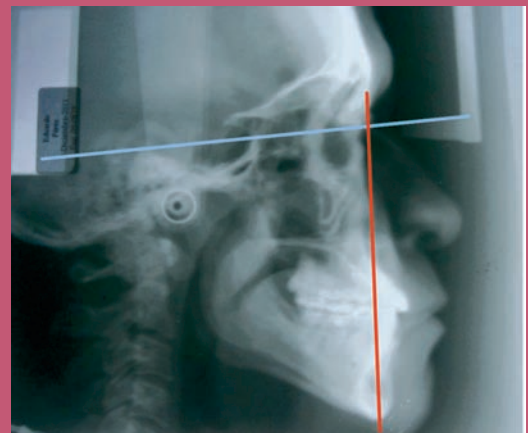

Fig. 8 Ángulo Mandíbula a base de cráneo final (SND)

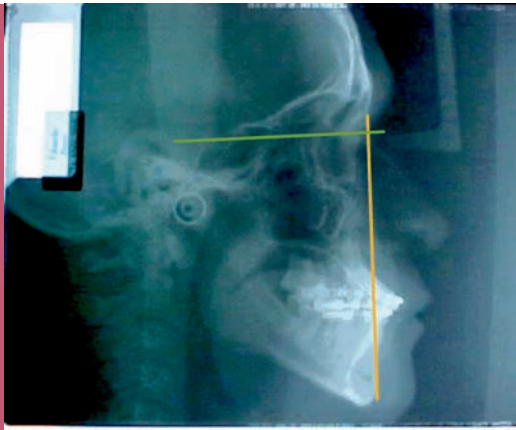

Fig. 9 Ángulo Base de cráneo (ANB)

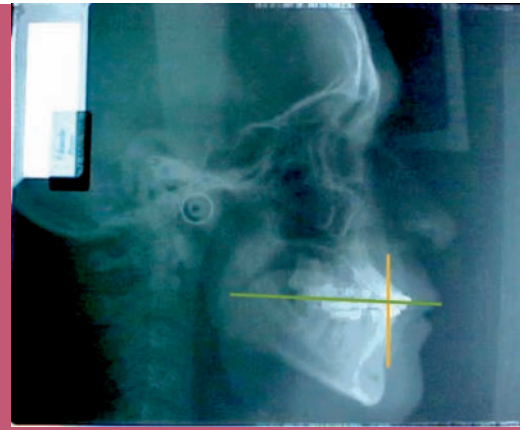


Fig.11 Wits de Inicio, relación Lineal del punto A y el punto B respecto al plano oclusal

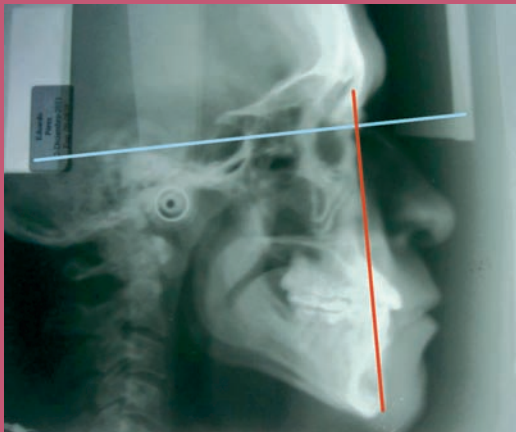


Fig. 10 Ángulo Base de cráneo (ANB)

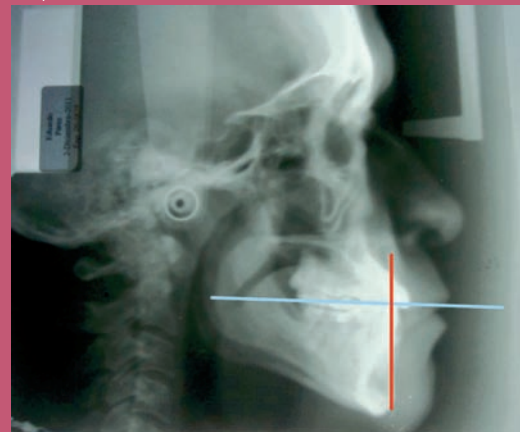

Fig. 12 Wits de final, relación lineal del punto A y el punto B respecto al plano oclusal

De acuerdo a la experiencia clínica del CESO se ha observado: en la literatura de las investigaciones realizadas sobre este tema, se muestran que los cambios producidos por los tratamientos de camuflaje de clase III nos llevan a resultados dentales, de tejidos blandos, a las normas cefalométricas y funcionales. De acuerdo a los pacientes tratados en la clínica, se ha observado que una vez llevado a cabo el tratamiento de camuflaje clase III los resultados no se acercan a las normas cefalométricas referidas; por lo que, de acuerdo a lo anteriormente citado, surgen las siguientes preguntas de investigación:

1. ¿Según el análisis de Dawn, la posición de los incisivos mandibulares en pacientes clase III al inicio del tratamiento de camuflaje se encuentran retroclinados respecto a la norma cefalométrica 90° ?
2. ¿La posición de los incisivos mandibulares en pacientes clase III al final del tratamiento de camuflaje se encuentran retroclinados respecto a la norma cefalométrica $90^\circ (\pm 2)$?

Objetivo general

Determinar los valores cefalómetros de los incisivos mandibulares con respecto a sus bases óseas a través de las radiografías laterales de cráneo en pacientes de casos board con diagnóstico de clase III esquelética y tratamiento ortodóncico de camuflaje y quirúrgico clase III, tratados en el periodo 2007-2011, para comparar el grado de inclinación.

Metodología

Tipo de Investigación: Descriptiva, transversal, observacional.

Universo de Estudio: Todos los pacientes que acuden al CESO.

Población de estudio: Pacientes clase III esquelética tratados quirúrgicamente y con camuflaje que acudieron al Centro de Estudios Superiores de Ortodoncia durante el año 2001-2011.

Tabla 2 Base de datos fuente propia CESO

EXP.	Nombre del paciente	Sexo	Edad	1-mand Inicio	1-mand Final	Wits inicio	Wits final	ANB inicio	ANB final	SNA inicio	SNA final	SNB inicio	SNB final	SND inicio	SND final	Tipo Txt.
09-0902	Rosa Rodríguez	2	1	2	3	3	1	3	1	3	3	1	3	1	3	1
06-0685	Javier Antonio	1	1	2	3	3	3	3	3	3	3	1	3	1	3	1
09-0585	Adrian	1	1	3	2	3	1	3	1	3	3	1	3	1	3	1
07-0863	Lesli M Cruces	1	2	3	2	3	1	3	1	3	3	1	3	1	1	1
09-0590	Alicia S Reyes	2	2	3	3	3	1	3	1	3	3	1	1	1	1	1
09-0702	Miguel Palacios	1	1	1	3	3	1	3	1	3	3	1	3	1	3	1
09-0396	Claudia García	2	1	3	2	3	3	3	1	2	2	1	3	1	1	1
07-0541	Yadith Ccautiño	2	1	2	2	3	1	3	1	3	3	1	2	1	2	1
05-0494	Viridiana Rarias	2	1	2	3	3	3	3	3	3	3	1	3	1	3	1
08-0099	Denis B Zendejas	2	2	1	2	3	1	3	1	1	3	1	1	1	1	1
07-0288	Dominguez	1	1	2	3	3	1	3	1	2	3	1	3	3	3	1
08-0262	Sharon Sanchez	2	1	2	2	3	1	3	3	3	3	1	3	1	3	1
09-0430	Otti Y Castillo	2	1	1	2	3	3	3	3	1	1	1	1	1	1	1
07-0157	Arlen U Said	1	2	2	3	3	3	3	1	1	1	1	1	1	1	1
07-0534	Nallely Solis	1	1	2	2	3	3	3	3	3	3	1	1	1	1	1
09-0839	Eduardo Perez	1	3	2	2	3	3	3	3	3	3	1	1	1	1	2
09-4147	Hernandez	1	1	1	3	3	3	3	3	3	3	1	3	1	3	2
09-0463	Diego Romero	1	1	1	2	3	3	3	3	3	3	1	3	1	3	2
09-0174	Aldo Rosales	1	1	1	2	3	3	3	3	3	3	1	1	1	1	2
07-0836	Luis I Coreno	1	1	1	2	3	3	3	3	3	3	1	1	1	1	2
06-0310	Lucia Barbosa	2	1	3	2	3	3	3	3	1	1	3	3	3	3	2
06-0280	Tania Cruz	2	1	3	2	3	3	3	3	2	2	3	3	3	3	2
08-0599	Evellin Cordero	2	1	3	2	3	1	1	1	3	3	1	3	1	1	2
09-0763	Marcel Castillo	2	2	1	3	3	3	3	3	3	3	1	1	1	1	2
07-0811	Indira Trujillo	2	1	2	2	3	3	3	3	3	3	1	1	1	1	2
09-0166	Dulce Flores	2	1	2	2	3	3	1	1	1	1	1	1	1	1	2
08-0662	Victor Maple	1	2	2	2	3	3	3	3	3	3	1	3	1	1	2
06-0672	Adhara Jaipa	2	1	3	2	3	3	1	1	3	1	1	1	1	1	2
09-0459	Zavaleta	2	1	2	2	3	3	3	3	3	3	1	1	1	1	2
09-0388	Viridina Garcia	2	1	3	3	3	3	3	3	1	1	1	1	1	1	2

Muestra: 30 pacientes por conveniencia, con clase III esquelética del Centro de Estudios Superiores de Ortodoncia, dividido en dos grupos: G1 15 pacientes tratados quirúrgicamente y G2 15 pacientes tratados con camuflaje y presentados como casos *boards* durante el periodo 2001-2011. (Tabla 1)

Procedimiento técnico de registro

Se seleccionaron los casos *boards* con sus radiografías laterales de cráneo de 30 pacientes clase III esquelética de acuerdo a los criterios de inclusión.

Se tomaron las medidas angulares, según Steiner, en las radiografías laterales de cráneo de inicio y final de tratamiento de los incisivos inferiores a plano mandibular (Figura 1 y 2), maxilar a base de cráneo SNA (Figura 3 y 4), mandíbula a base de cráneo SNB (Figura 5 y 6) y SND (Figura 7 y 8), ANB (Figura 9 y 10), Wits (Figura 11 y 12), también se consideró el sexo, la edad y el tipo de tratamiento realizado quirúrgico o camuflaje.

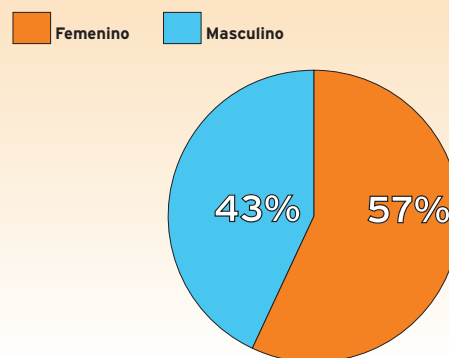
Se registraron los datos y se utilizó el programa de estadística SPSS No. 17

Resultados

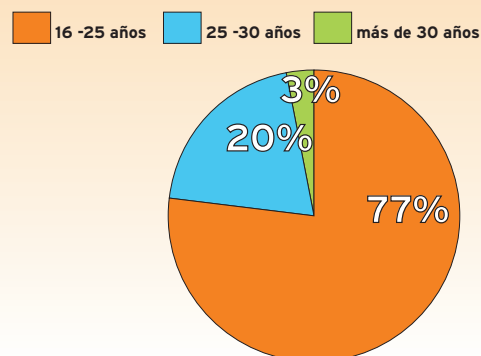
Respecto a las preguntas de investigación planteadas encontramos que para la 1 (¿Según el análisis de Dawn, la posición de los incisivos mandibulares en pacientes clase III al inicio del tratamiento de camuflaje se encuentran retroclinados respecto a la norma cefalométrica $90^\circ (\pm 2)^\circ$?). Podemos observar que en relación a la posición inicial del incisivo inferior con respecto al plano mandibular se encontró que el 43.3% estaban retroclinados, el 30% dentro de la norma cefalométrica y el 26.7% se encontraron proclinados. Para el tipo de tratamiento de estos pacientes fueron tratados con camuflaje el 50%, y sólo 5 de ellos presentaron incisivos retroclinados, 5 presentaron incisivos proclinados y 5 presentaron los incisivos en norma. (Tabla 2)

Tocante a la pregunta de investigación: 2 (¿La posición de los incisivos mandibulares en pacientes clase III al final del tratamiento de camuflaje se encuentran retroclinados respecto a la norma cefalométrica $90^\circ (\pm 2)^\circ$?). Al final del tratamiento los pacientes presentaron un 66.7% de los incisivos retroclinados en tanto que el 33.3% se encontró dentro de la norma cefalométrica. De la muestra total $n=30$ los pacientes tratados con camuflaje fueron 15 donde 12 presentaron incisivos retroclinados y sólo 3 terminaron el tratamiento con los incisivos con valores dentro de la norma cefalométrica $90^\circ (\pm 2)^\circ$. (Tabla 1)

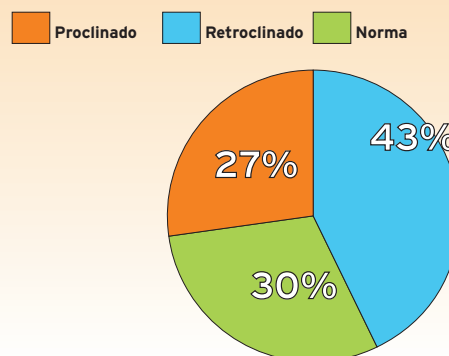
G1 Distribución por sexo



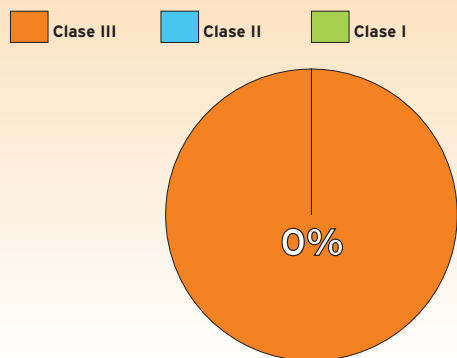
G2 Distribución de pacientes por edades



G3 Posición del incisivo inferior a plano mandibular. Inicio



G4 Clase esquelética inicial según Wits

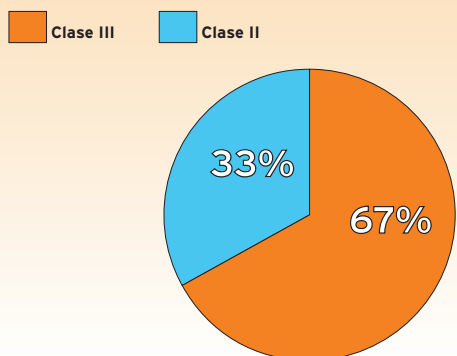


Si bien el 100% de los pacientes no presentó incisivos retroclinados se observa que la mayoría de los pacientes tratados con camuflaje 12 de los pacientes tratados con este tipo de tratamiento cumple esta condición, lo que nos permite aceptar la hipótesis planteada. Por lo que inferimos que en los pacientes tratados quirúrgicamente, los incisivos inferiores, en su mayoría, quedan dentro de la norma cefalométrica respecto a los pacientes que son tratados con camuflaje.

Distribución por sexo: referente al sexo tenemos que 17 eran hombres y 13 mujeres, esto corresponde al 57% y al 43% respectivamente. (Gráfica 1)

Distribución por edades: respecto a la edad los pacientes entre los 16 y 25 años, correspondientes al 77% de la muestra son los que buscan tratamiento para esta maloclusión, seguido por los pacientes en edades entre 26 y 30 años con un 20% y por último los de más de 30 años en un 3%. (Gráfica 2)

G5 Clase esquelética final según Wits

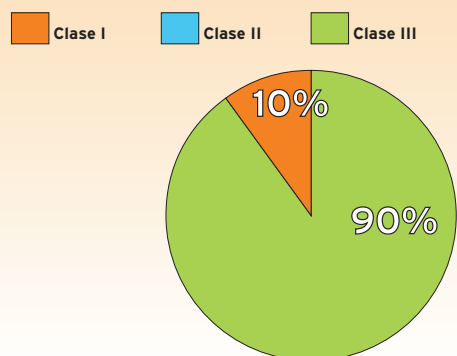


Posición del incisivo mandibular inicial: en relación a la posición inicial del incisivo inferior con respecto al plano mandibular se encontró que el 43% estaban retroclinados, el 30% dentro de la norma cefalométrica y el 27% se encontraron proclinados. (Gráfica 3)

Clase esquelética inicial según Wits: el total de los pacientes del estudio iniciaron con una clase III esquelética con un Wits negativo alejado de la norma cefalométrica. (Gráfica 4)

Clase esquelética final según Wits: al final del tratamiento el 33% continuaron con una clase III esquelética y el 67% terminaron con una clase I esquelética. (Gráfica 5)

G6 Clase esquelética al inicio del tratamiento ANB

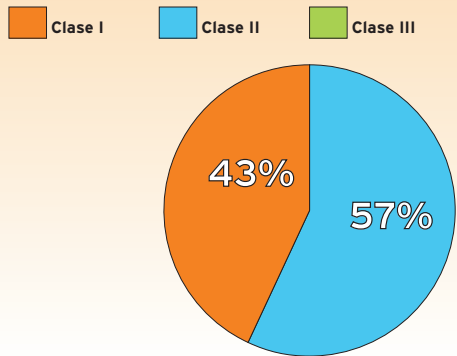


Relación esquelética inicial según Steiner (ANB): al inicio del tratamiento el 90% de los pacientes presentaron relaciones esqueléticas de clase III con un ANB negativo respecto a la norma cefalométrica y el 10% de clase I con valores dentro de la norma cefalométrica. (Gráfica 6)

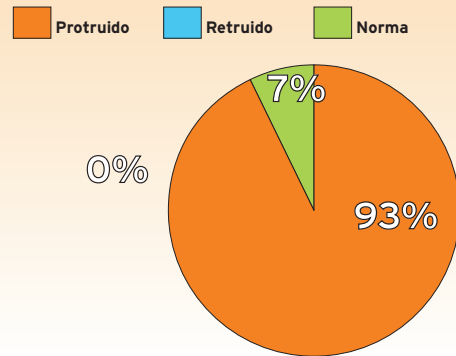
Relación esquelética final según Steiner (ANB): al final del tratamiento el 57% de los pacientes presentaron relaciones esqueléticas de clase III con un ANB negativo respecto a la norma cefalométrica en tanto que el 43% presentó relaciones esqueléticas de clase I con valores dentro de la norma cefalométrica. (Gráfica 7)

Posición inicial del maxilar superior en relación con su base de cráneo: el 70% presentaba un maxilar en norma cefalométrica, mientras que el 20% se encontraba protruido y el 10% retruido. (Gráfica 8)

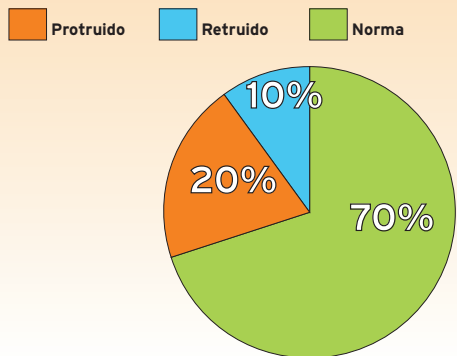
G7 Clase esqueletica al final del tratamiento



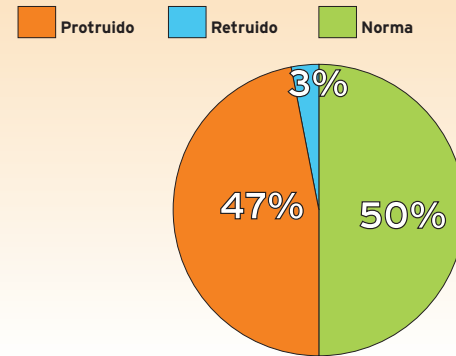
G10 Posición inicial del maxilar inferior respecto a base de cráneo SNB



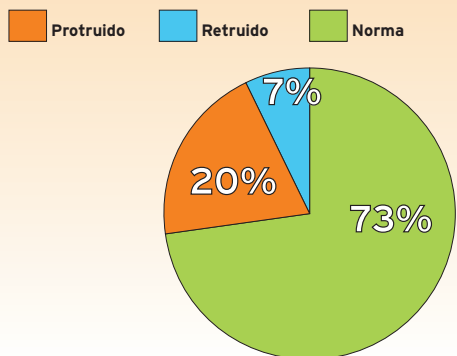
G8 Posición inicial del maxilar superior respecto a la base del cráneo



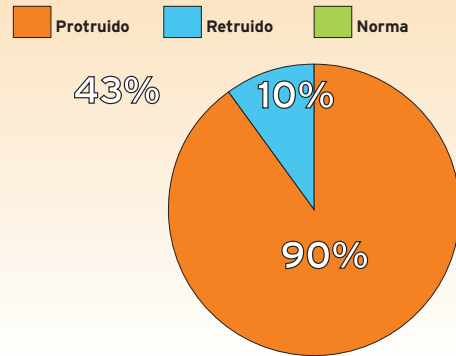
G11 Posición final del maxilar inferior con respecto a la base de cráneo SNB



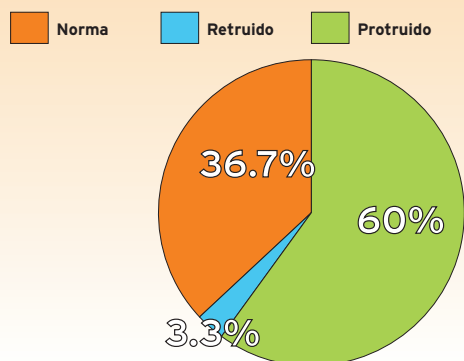
G9 Posición final del maxilar superior con relación a la base de cráneo SNA



G12 Posición inicial de la mandíbula con respecto a su base cráneo SND



G13 Posición final del mandíbula con respecto a su base de cráneo SND



Posición final del maxilar superior en relación con su base de cráneo (SNA): en este caso, el 73% presentó norma, mientras que el 20% protruido y el 7% retruido. (Gráfica 9)

Posición inicial del maxilar inferior en relación con su base de cráneo SNB: respecto a la posición inicial del maxilar inferior en relación con su base de cráneo, el 93% presentaba un mandíbula protruida y el 7% un maxilar inferior dentro de la norma.

Posición final del maxilar inferior en relación con su base de cráneo SNB: respecto a la posición final del maxilar inferior en relación con su base de cráneo, el 50% se encontró en norma, el 47% protruido y un 3% retruido. (Gráfica 11)

Relación inicial de la mandíbula con respecto a su base de cráneo SND: el SND inicial que corrobora la relación de la mandíbula con respecto a su base de cráneo, el 90% estaba protruido y el 10% dentro de la norma cefalométrica. (Gráfica 12)

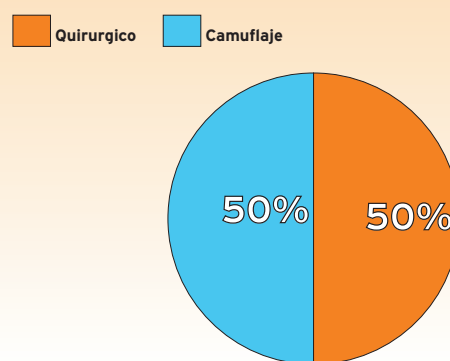
Relación final de la mandíbula con respecto a su base de cráneo SND: al final del tratamiento la mandíbula se encontró en posición normal con respecto a su base craneal en un 36.7%, protruido en un 60% y retruido en un 3.3%. (Gráfica 13)

Tipo de tratamiento: en relación al tipo de tratamiento que se realizó, el 50% recibió tratamiento de camuflaje y el 50% tratamiento quirúrgico. (Gráfico 14)

Discusión de resultados

Convencionalmente, el tratamiento de camuflaje clase III en adultos sin crecimiento incluye extracciones de premolares mandibulares para inducir la retroclinación dental de incisivos mandibulares, esto proporciona el espacio para la retroclinación de los mismos, mejo-

G14 Tipo de tratamiento



rando la mordida cruzada anterior y la relación del anteroposterior.

Sin embargo, autores como Sperry y Burns señalan que los pacientes clase III esqueléticos tienen perfiles cóncavos, el movimiento distal de los incisivos después de las extracciones pueden afectar negativamente al perfil cóncavo comparado con tratamientos sin extracciones; pueden incluso inducir complicaciones indeseadas tales como exposición de la raíz y resorción radicular.⁹

Por otro lado, Foraster menciona que con la verticalización de los primeros molares la mandíbula rota levemente a favor de las agujas del reloj, generando un espacio que permite la retrusión y la inclinación lingual de los incisivos mandibulares y un cambio en la relación molar de clase III a clase I.⁷

Aunque Burns señala que debido a este componente de verticalización se redujo el movimiento de los incisivos en la sínfisis y, en consecuencia, las probabilidades de reabsorción y exposición radicular.

En nuestra experiencia, el tratamiento para los pacientes sin crecimiento debe ser el camuflaje, con el movimiento ortodóntico de los dientes a través de la aparatología fija. Al tiempo que consideramos que la estrategia para camuflar una maloclusión clase III implica generalmente la proclinación de los incisivos maxilares y la retroclinación de los incisivos mandibulares para mejorar las relaciones dentales, pero puede ser que no corrija el problema esquelético subyacente o el perfil facial.

En nuestro trabajo de investigación, encontramos que el mayor porcentaje de nuestros pacientes inicio con incisivos mandibulares retroclinados y que al final del tratamiento este porcentaje aumenta. Por lo que coincidimos con lo señalado por Burns, Musich

y col., Sperry, Troy y Bernal, quienes en sus estudios también reportan la retroclinación de los incisivos.^{8,9}

Los pacientes con un maloclusión de clase III pueden tener varias combinaciones de discrepancias esqueléticas y dentales. Es importante diagnosticar éstos para tratar adecuadamente la causa subyacente o las causas del problema.

Los factores críticos que se evalúan incluyen las posiciones sagitales del maxilar, la mandíbula, los procesos alveolares maxilares y mandibulares y desarrollo vertical. De acuerdo con lo reportado por la literatura, autores como; Burns, Musich, Martin, Thomas Razmus y Ngan, en relación a los cambios esqueléticos, la relación intermaxilar sagital (ángulo ANB) no mejora con el tratamiento de camuflaje, en nuestra investigación los resultados que obtuvimos fueron similares, ya que esta relación no varió, sino que se mantuvo de inicio a final del tratamiento. Con estos resultados podemos apoyar los obtenidos por Burrrns y colaboradores.

Conclusiones

Cuando hablamos de un tratamiento de camuflaje nos referimos al movimiento dental respecto a su base ósea, favorable para compensar una discrepancia menor o moderada que implica que ya no es factible apostarle a la redirección y/o modificación del crecimiento.

Consideramos que la posición del incisivo central inferior con respecto al plano mandibular es un factor importante a considerar cuando se planifica corregir una clase III esquelética, bien con camuflaje o con cirugía ortognática, dado que el incisivo inferior

debe tener una posición que permita una colocación precisa de las arcadas dentales en el momento de la cirugía, y en el tratamiento de camuflaje la posición del mismo nos permita ganar mayor resalte o sobremordida horizontal; con esto proporcionamos, en ambos casos, mayor estabilidad.

Pensamos que la posición de los incisivos en relación al proceso alveolar, a la base apical, y a la relación entre los incisivos superiores tomando como referencia las cefalometrías son la base del diagnóstico y del tratamiento a elegir por lo que los pacientes con discrepancias esqueléticas moderadas pueden ser tratados con camuflaje y aún cuando sus relaciones intermaxilares (Ángulo ANB) no mejoraran, así se muestra en nuestros resultados, sus relaciones oclusales quedarán funcionalmente aceptables; en tanto que los pacientes con discrepancias esqueléticas mayores, deberán elegir como tratamiento una combinación de ortodoncia y cirugía ortognática, que les proporcione resultados más favorables.

Se acepta la hipótesis de investigación, "los pacientes con clase III esquelética tratados en el Centro de Estudios Superiores de Ortodoncia presentan los incisivos inferiores retroclinados después del tratamiento de camuflaje", ya que los incisivos inferiores quedaron retroclinados respecto a la norma cefalométrica.

Finalmente vale la pena resaltar el rol del paciente en la toma de decisiones para su tratamiento, ya que como clínicos debemos y estamos en la obligación de presentarle todas las posibilidades de tratamiento, incluyendo las que sean ideales y las que impliquen alguna complicación, de modo que él o ella pueda elegir el que más se adapte a sus condiciones y/o exigencias.

Referencias bibliográficas

William P y Henry F. The development of orthodontics problems. Contemporary orthodontics. Third edition
Graber Thomas R. Tratamiento de maloclusión clase III. Ortopedia dentofacial con aparatos funcionales. Mosby- Harcourt MCMXCVIII. Edición en español. Segunda edición. 1998
Von Limbrough The role of genetic and local environmental factors in the control of postnatal craniofacial morphogenesis. Mechanisms and regulation of craniofacial morphogenesis Sweets and Zeilinger B.V. Amsterdam 1972
Tweed, Charles H Clinical Othodontics 2 The Cv Mosby Company St. Louis 1966
<http://www.odontocat.com/ortoclas.htm>. Clasificación de las maloclusiones. consultado enero/2010.
Da Silva de C. L. "Consideraciones Generales en el Diagnóstico y tratamiento de las Maloclusiones Clase III" Revista Latinoamericana de Ortodoncia y Odontopediatría "Ortodoncia.ws edición electrónica julio 2005. Obtenible en: www.ortodoncia.w
Proffitt W. Ortodoncia teoría y práctica Segunda edición. Ed Mosby 1994.
Major P, El Badawy HE. Maxillary protraction for early orthopedic correction of skeletal class III malocclusion, Pediatric Dent. 1993; 15(3): 203-207.
Foraster B, Serrat J, Ortodoncia en cirugía ortognática RCOE v.11 n.5-6 Madrid sep.-

dic. 2006.

Troy B, Shanker, S Fields C, Johnston W. Comparison of incisor inclination in patients with Class III malocclusion treated with orthognathic surgery or orthodontic camouflage Am J OrthodDentofacialOrthop 2009;135:146-147.

Bernal, M. Laiseca, G. Gurrola, Casasa A. Cambios dentales y de tejidos blandos en pacientes con tratamientos de camuflaje clase III del Centro de Estudio Superiores de Ortodoncia. Revista Latinoamericana de Ortodoncia y Odontopediatría "Ortodoncia. ws edición electrónica septiembre 2011. Obtenible en: www.ortodoncia.ws. consultada enero 2012.

Sperry TP, Speidel TM, Isaacson RJ, Worms FW. The role of dental compensations in the orthodontic treatment of mandibular prognathism. AngleOrthod. 1977;47:293

Lin J, Gu Y. Preliminary investigation of nonsurgical treatment of severe skeletal Class III malocclusion in the permanent dentition. Angle Orthod. 2003;73:401-410

Burns, Musich, Martin, Thomas Razmus y Ngan. Class III Camouflage treatment: what are the limits? American Journal of Orthodontics & dentofacial Orthopedics. Volume 137, issue 1, pages 9 e1-9.e13, January 2010

Artun J, Little R. Stability of mandibular incisors following excessive proclination: A Study in Adults with Surgical Treated Mandibular Prognathism, The Angle Orthodontist Vol 60 no. 2

William P y Henry F. The development of orthodontics problems. Contemporary orthodontics. Third edition USA 1989.